



ISSN: 1697-090X

Inicio Home

Indice del  
volumen Volume  
index

Comité Editorial  
Editorial Board

Comité Científico  
Scientific  
Committee

Normas para los  
autores  
Instruction to  
Authors

Derechos de autor  
Copyright

Contacto/Contact:



# INSUFICIENCIA RESPIRATORIA AGUDA POR PICADURA DEL PEZ LEÓN (*PTEROIS VOLITANS*). PRESENTACIÓN DE CASO.

Dr. Marcos D. Iraola Ferrer MD., Marcos A. Iraola Luques,  
Yaimet Casas Carbonell.

Emergencias CASMU-IAMPP y Emergencia Uno, Médica Uruguaya.  
Montevideo. Uruguay.

Facultad de Medicina. Instituto Superior de Ciencias Médicas "Serafín Ruiz  
de Zarate".

Santa Clara. Villa Clara. Cuba.

[marcosiraolaferer @ gmail.com](mailto:marcosiraolaferer@gmail.com)

Rev Electron Biomed / Electron J Biomed 2013;3:36-42.

---

## RESUMEN:

El pez león (*Pterois Volitans*), también conocido como pez zebra, pez pavo real es miembro de la familia Scorpaenidae y su distribución natural comprende los océanos Índico y Pacífico, abarcando un área muy extensa desde el oeste de Australia y este de Malasia, hasta la Polinesia francesa, incluyendo a Japón, el sur de Corea, Nueva Zelanda y Micronesia.

Recientemente se realizó el primer registro para aguas cubanas (2008), y el reporte de los primeros lesionados (2011). Atacan a sus presas enviando veneno por sus espinas. La picadura en los humanos produce síntomas locales y sistémicos, sin llegar a producir la muerte.

Presentamos un caso que se le constató hipotensión arterial, hallazgo no frecuente, e insuficiencia respiratoria aguda que requirió ventilación mecánica y admisión en la Unidad de Cuidados Intensivos, siendo esta última manifestación no reportada hasta el momento en los casos cubanos. El paciente evolucionó favorablemente dándosele el alta sin secuelas.

**PALABRAS CLAVE:** Mordeduras y picaduras. Toxinas marinas. Veneno de peces. Envenenamiento. Insuficiencia respiratoria

---

## SUMMARY:

Lionfish (*Pterois volitans*), also known as zebra fish, peacock fish is a member of the Scorpaenidae family and their natural range comprises the Indian and Pacific oceans, covering a wide area from western Australia and East Malaysia until French Polynesia, including Japan, south Korea, New Zealand and Micronesia.

Recently the first record for Cuban waters (2008), and the report of the first injured (2011) was performed. They attack their prey by sending poison thorns. The kneeling in humans produces local and systemic symptoms without producing death.

We present a case to be found hypotension, rare find, and acute respiratory failure requiring mechanical ventilation and admission to the intensive care unit, the latter manifestation so far not reported in the Cuban case. The patient progressed favorably occurring him discharged without sequelae.

**KEYWORDS:** Bites and stings. Marine toxins. Fish venom. Poisoning. Respiratory insufficiency

---

## INTRODUCCION

El pez león (*Pterois volitans*), también llamado pez león o pez zebra, pertenece a la familia Scorpoenidae, especie originaria de las aguas tropicales de Asia y el Pacífico Sur. Durante los años 90 comenzaron a observarse en las costas de la Florida, Estados Unidos. En el año 2004 aparece por primera vez en las Bahamas y en junio del 2007 es reportado por primera vez en Cuba<sup>1</sup>.

Actualmente se encuentra difundido por todo el mar Caribe. La introducción de este pez en el Atlántico ha sido causada por la liberación al medio natural ya sea de forma accidental o voluntaria por acuaristas aficionados y aunque existan otras teorías, es probable que las corrientes del Golfo de México, en especial las playas de Cancún, hayan arrastrado huevos hacia el norte y esto propiciara la colonización de las costas de Estados Unidos que poseen las mismas características de temperatura a las del lugar de origen natural del pez león<sup>2</sup>.

Todos los peces de la familia *Scorpoenidae* son venenosos y pueden ser divididos en tres grupos que inyecta veneno en cantidad y potencia diferente. Las especies de pez león (*Pterois spp*) tienen las espinas dorsales relativamente delgadas y largas con glándulas más pequeñas que producen un veneno más débil (Figura 2).



Figura 1. Pez León (*Pterosis volitans*).  
Tomado de [wikipedia, MC\\_Rotfeuerfisch](#)

Los del grupo escorpión (*Scorpaena spp*) tiene espinas dorsales más cortas pero más robustas con glándulas de veneno más grandes comparadas con las del pez león. El grupo del pez piedra (*Synanceia spp*) poseen espinas dorsales más cortas y más fuertes con glándulas más grandes de veneno y por tanto tienen la capacidad de administrar una dosis mayor de veneno a la víctima. Cada espina está cubierta con una funda desde la punta hasta la base, la cual se comprime debajo de la espina dorsal, cuando la espina se empuja a través de la piel de la víctima, entonces el veneno viaja a través de unos canales delgados de la espina y es depositado dentro de la herida creada por la espina. La intensidad de las manifestaciones clínicas será dependiente de la cantidad de veneno depositado en la víctima la que se relaciona con la intensidad o fuerza de compresión de las bolsas colectoras de veneno y el tiempo de contacto entre la espina y la solución de continuidad.

La manifestación clínica más frecuente es el dolor que es intenso, agudo y urente que se irradia desde el pie hacia el abdomen o hacia el hombro y la cabeza si la herida es en la mano. En general, las manifestaciones no difieren de otras lesiones por animales venenosos, dentro de las cuales están: locales, dolor y edema y sistémicas, náuseas, mareos, debilidad muscular, disnea, hipertensión, cefalea y en algunas casos necrosis del tejido afectado. Puede observarse además linfangitis y linfadenitis, fiebre, dolor de las articulaciones e infección bacteriana secundaria<sup>2-6</sup>.

En Cuba se han realizado tres reportes, el primero una serie<sup>7</sup> de 6 pacientes en el año 2011, seguidos por dos reportes de casos<sup>8-9</sup> en el año 2013. Presentamos un caso de picadura accidental por espina de pez león que la manifestación más relevante fue la insuficiencia respiratoria aguda que requirió ventilación mecánica acompañada de hipotensión arterial, manifestaciones reportadas inusualmente.

## DESCRIPCIÓN DEL CASO.

Paciente de 45 años de edad, masculino, con antecedentes de salud, pescador submarino que encontrándose en la playa fue picado por la espina de un pez león al intentar capturarlo con las manos.

Inmediatamente después de la picadura en el primer dedo de la mano derecha comenzó con dolor intenso, "quemante" con irradiación proximal al hombro de ese lado, apareciendo confusión mental y dificultad para respirar siendo trasladado al Servicio de Urgencias (SU) 1 hora y 45 minutos después de producirse la lesión, a donde llega en franca insuficiencia respiratoria aguda (bradipnea de 6 rpm) y presión arterial no detectable, acompañado de edema facial in crescendo, manifiesto en párpados y labios.

En el SU se procede a la intubación oro-traqueal y se inicia ventilación mecánica, resucitación con fluidos (Solución Salina 0.9%) y se administra hidrocortisona, defenhidramina y epinefrina. Al examen físico se encontró única lesión de menos de 2 mm por la picadura a nivel del pulpejo del primer dedo de la mano derecha con signos inflamatorios, calor, aumento de volumen y rubor, el dolor no fue explorado por haber recibido analgesia y sedación, localmente se realiza cura y desinfección del área lesionada no utilizando agua caliente.

Se traslada a la Unidad de Cuidados Intensivos (UCI) donde se continúa la ventilación mecánica y reposición con fluidos, además de hidrocortisona, defenhidramina y sedación (midazolam) y analgesia (fentanyl) para lograr la coordinación durante la ventilación, al segundo día se agrega ceftriazona 2g/día.

Dentro de los estudios realizados en el SU y durante se estancia en UCI solo resaltó el nivel de potasio (2.4 mmol/l) cifra que se normalizó en las siguientes muestras tomadas en UCI, el resto de los estudios de laboratorio y radiografía de la mano derecha fueron normales (Figura 2).

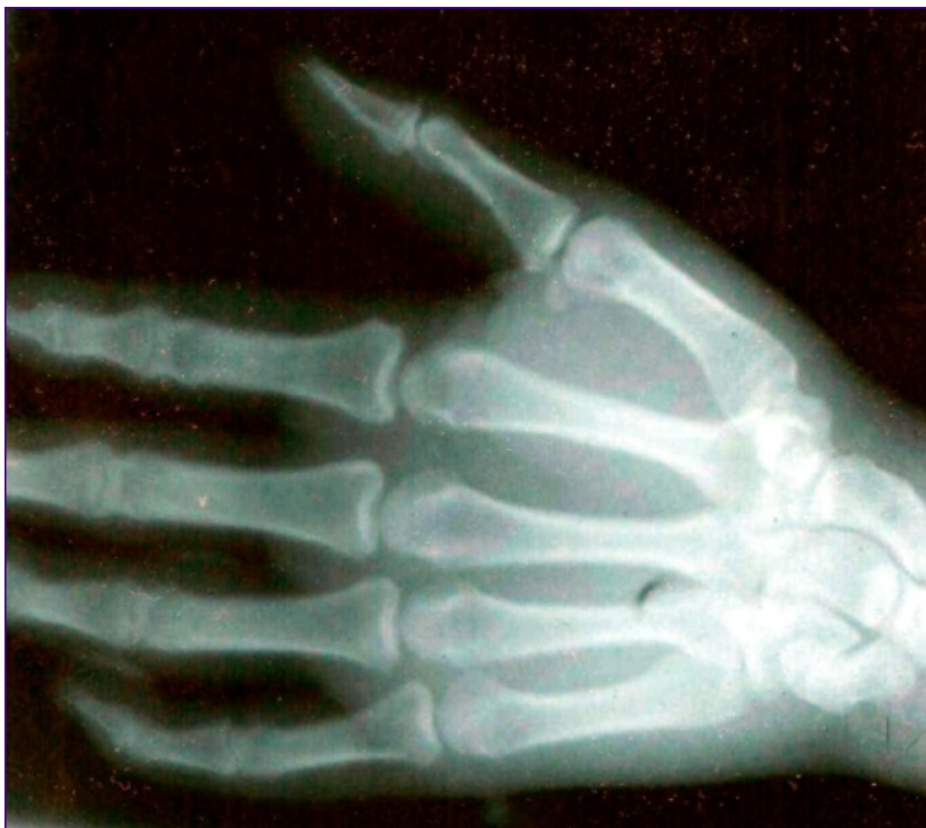

Figura 2. Radiografía de mano derecha. No se visualiza imagen radiopaca.

Al tercer día se cierra infusión de sedante y se logra separar del ventilador y la lesión del dedo presentaba además de los signos inflamatorios ya descritos (Figura 3, a y b) una zona central de punción rodeada por una zona pálida a la que le continuaba una zona cianótica (Figura 3, c y d).

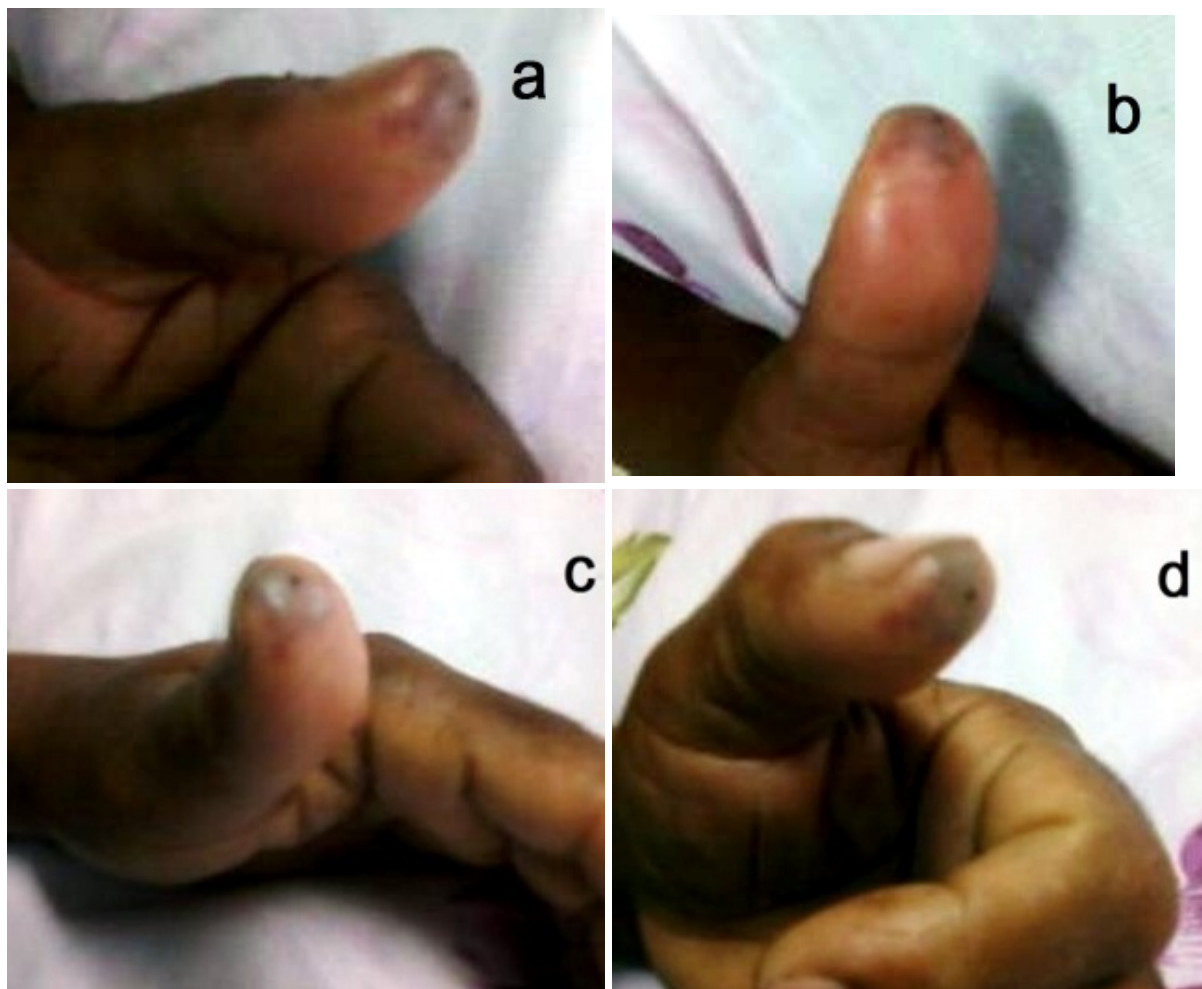

Figura 3. Lesión por picadura de Pez León. Fotos tomadas al tercer día de la lesión donde se observan: signos inflamatorios, edema y rubicundez (a y b) además de los encontrados al examen físico, dolor y calor; zona central de punción rodeada por una zona pálida a la que le sigue zona cianótica (c y d).

Se da el alta de la unidad al siguiente día y del hospital al octavo día totalmente recuperado y sin necesidad de haber realizado ninguna intervención sobre la lesión distinta a las curaciones.

#### DISCUSIÓN:

El veneno de este pez está formado por toxinas que son polipépticos termolábiles hidrosolubles que reducen las tasas de inactivación de los canales de sodio en las membranas axonales e interfiere con los canales de potasio. Las toxinas contienen acetilcolina y una neurotoxina que afecta la transmisión neuromuscular. Las manifestaciones clínicas que pueden observarse en el aparato cardiovascular son debidas a la acción del veneno en los receptores colinérgicos muscarínicos y en los adrenoreceptores. No hay criterios uniformes sobre la pérdida de la actividad del veneno después de estar sin vida el pez, por un lado se refiere que se desactiva 30 minutos después, por otro lado se afirma que una vez muerto<sup>6,10-11</sup>.

El mecanismo de envenenamiento dependerá de la agresividad del pez león, teniendo en cuenta que la cantidad de veneno que se inyecta a la víctima depende de la compresión de las bolsas colectoras de veneno, mientras más fuerte sea el ataque del pez león más tiempo se mantenga una solución de continuidad con la espina, las manifestaciones dadas por el envenenamiento serán más graves<sup>2</sup>, posiblemente estas razones o alguna de ellas explique la gravedad de las manifestaciones clínicas de nuestro paciente.

La punción es proporcionalmente pequeña en comparación con el violento dolor que producen, el cual se describe como intenso, agudo y urente, el dolor irradia desde el pie hacia el abdomen, o hacia el hombro y la cabeza si la herida fue en la mano, siendo esta última la localización más frecuente y su vez la presentada por nuestro paciente<sup>2</sup>.

Las principales manifestaciones son locales, dolor y edema y pueden presentarse manifestaciones sistémicas como náuseas, mareos, debilidad muscular, hipertensión, cefalea, disnea, falla respiratoria por edema pulmonar, depresión del centro respiratorio y parálisis de los músculos respiratorios.

Se describen tres grados de reacción tisular después de envenenamiento por pez león: 1) reacción eritematosa, 2) formación de ampolla, 3) necrosis cutánea. La necrosis del tejido afectado no es común siendo más frecuente la linfangitis y linfadenitis, fiebre, dolor de las articulaciones e infecciones bacterianas secundarias. El edema y el dolor disminuyen de manera gradual en algunos casos puede continuar por dos o tres meses.

El regreso de la sensibilidad de la parte afectada también es gradual y a veces nunca se normaliza por completo. El área de isquemia próxima a la herida puede presentar cianosis, evidencias de absceso, úlcera y en el transcurso de algunos días, gangrena<sup>9</sup>. Sobre el miembro afectado se pueden desarrollar grandes flictenas que contienen exudado claro<sup>2-6</sup>.

No existe un método para diagnosticar el envenenamiento por picadura de pez león, por lo mismo el diagnóstico se realiza ante la sospecha de que hubo contacto con el pez león y el paciente presenta la sintomatología del envenenamiento, en algunos casos se puede encontrar parte de la espina de pez león en la herida de su víctima lo que puede acercar más el diagnóstico.

El tratamiento consiste en inmersión de la zona afectada en agua caliente, administración de toxoide tetánico, analgésicos, antibióticos y desbridamiento de la zona lesionada de ser necesario (Figura 4)<sup>2,7,12</sup>.

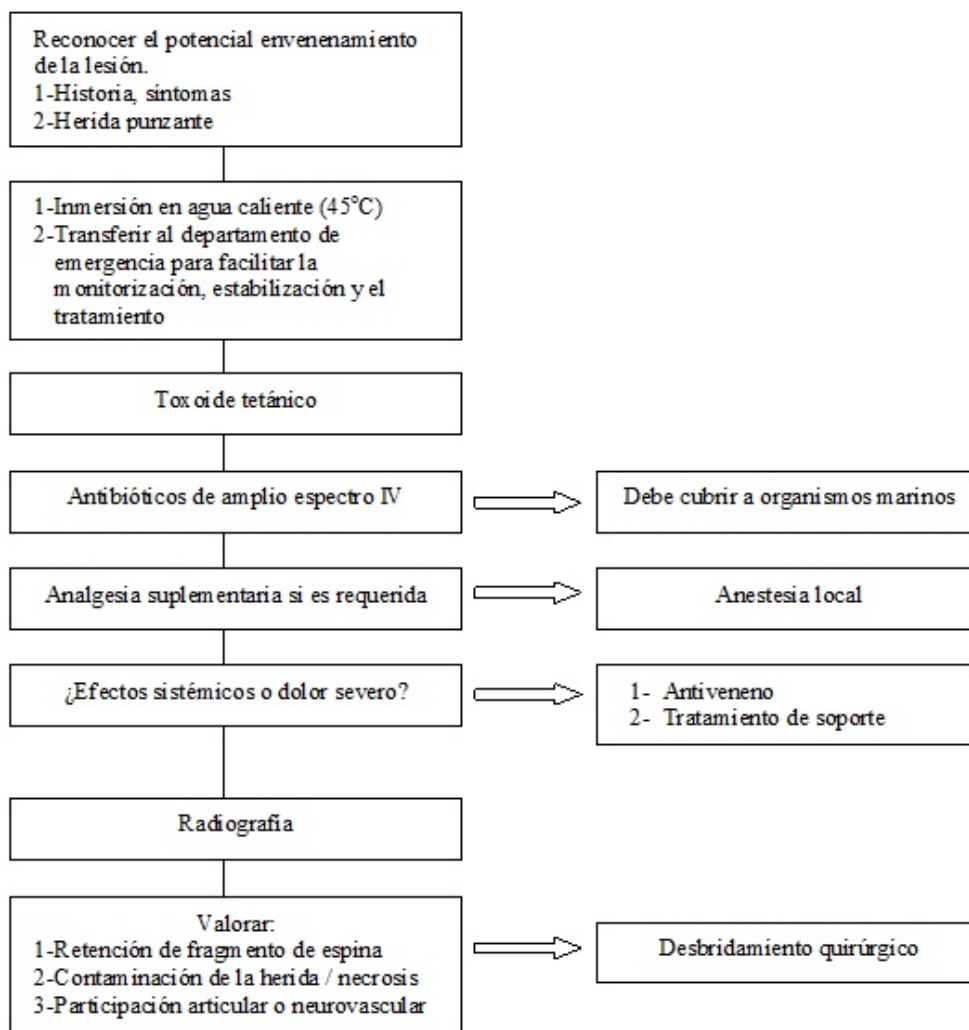


Figura 4.- Algoritmo de tratamiento sugerido para el envenenamiento por pez león.

Una de las primeras medidas a tomar es sumergir en agua caliente (45°C) el miembro afecto por 30 a 90 minutos, la temperatura del agua ha de mantenerse tan caliente como el paciente lo tolere sin provocar más daño a los tejidos, en algunos casos el dolor desaparece de inmediato mientras que en otros gradualmente, puede repetirse pasado este tiempo si el dolor retorna. Si la herida es en la cara o en el tórax, se deben emplear compresas de agua caliente. En nuestro paciente en ningún momento se utilizó esta medida por desconocimiento. Dos teorías intentan explicar su uso, la primera basada en la composición del veneno que está formado por múltiples proteínas y enzimas y que al recibir calor directo desactivan las proteínas termolábiles y con ello la inactivación del veneno, la otra es una teoría alternativa donde la inmersión en agua caliente de la zona lesionada produce una modulación a nivel de los receptores de dolor del sistema nervioso que conduce a una reducción del dolor<sup>13</sup>.

A pesar que la profilaxis del tétano está indicada en todas las lesiones por animales marinos en nuestro paciente no fue utilizada. Teniendo en cuenta el riesgo de infección secundaria en todas las lesiones por animales marinos el uso de antibióticos es recomendado en todas las heridas por punción de manos y pies debido a la alta incidencia de ulceración, necrosis e infección secundaria. El uso de antibiótico profiláctico empírico de amplio espectro debe cubrir a posible infecciones por vibrio y aeromonas como también a infecciones por mycoplasma marinum y erysipelotrix rhusiopathiae (Tabla 1)<sup>12</sup>, aunque se utilizó antibiótico profiláctico en nuestro paciente no se tomaron en cuenta los posibles microorganismos seleccionando un antibiótico que no los cubría.

---

**1- Inicial (primeras 48 horas)**

Doxiciclina 100 mg oral c/12 h junto con:

- a- Penicilina Cristalina/Cloxacilina/Ceftazidima IV (cubre a organismos comunes y *Vibrio sp.*) o
- b- Ceftazidima 2g c/8 h IV y Clindamicina 600 mg c/6 h IV (cubre a Streptococo Grupo A) o
- c- Ciprofloxacina/ Penicilina Cristalina/Cloxacilina (cuando se sospecha *Aeromonas sp.*)

**2- Seguido por antibiótico oral (por 5 a 7 días)**

- a- Amoxicilina/clavulánico 625 mg c/12 h y Doxiciclina 100 mg c/12 h o antibiótico específico si el cultivo está disponible.
- 

Tabla 1. Recomendaciones para el uso empírico de antibióticos profilácticos en lesiones por punción de pez león.

El adecuado alivio del dolor es prioridad y la analgesia suplementaria con inyección de anestesia local con lidocaína (lidocaína al 1% o 2% sin adrenalina) puede ser necesaria. La inyección local de N-butilbromuro de hioscina y clorhidrato de emetina han sido descritos para el alivio del dolor. La presencia de material extraño o espinas en la lesión deben ser removidas. La consulta quirúrgica debe realizarse en todas las heridas por punción complicadas, incluyendo la retención de fragmentos que no puedan ser removidos manualmente o heridas y fragmentos en la proximidad de articulaciones, nervios y vasos<sup>12</sup>.

Existe un antiveneno de gran potencia para usarse en contra del pez roca que consiste en suero de caballo (hiperinmunizado y refinado). De no responder al tratamiento y mantener un estado grave se recomienda el uso de antiveneno para el pez roca, 3 ml de antiveneno intramuscular como dosis inicial, pero en casos que persista la gravedad se debe emplear la vía intravenosa, si los síntomas persisten se deben aplicar otros 2 ml (1 ml de este antiveneno neutraliza aproximadamente 10 mg de veneno del pez roca, cada una de las espinas dorsales del pez contiene entre 5 y 10 mg de veneno)<sup>2</sup>.

La mejor prevención es alejarse de este tipo de peces. Los más afectados son los buzos. Aunque el pez león no es de naturaleza agresiva es un pez territorial que al ver invadido su espacio no dudará en atacar a quien se ponga frente a él, al recibir una picadura por pez león se debe mantener la calma y acudir al centro médico más cercano.

Varias lecciones pueden extraerse del manejo de este paciente con una situación poco común, una relacionada con el no uso de intervenciones recomendadas (agua caliente en la zona afectada, administración de toxoide tetánico, antibióticos profiláctico empírico de amplio espectro capaz de cubrir los posibles microorganismos causantes de sepsis) y, la más relevante, lo que parecía ser una rareza es cada vez más frecuente observar en la práctica clínica por tanto la difusión del reconocimiento del envenenamiento y las intervenciones una vez presente hacen que deba ser alertada la comunidad científica cubana de manera particular al estar rodeada de mar donde cada vez se producen más avistamientos del pez león.

## REFERENCIAS

1. Chevalier PP, Gutiérrez E, Ibarzabal D, Romero S, Isla V, Calderín J et al. Primer registro de Pterois volitans (*Pisces: Scorpaenidae*) para aguas cubanas. *Solenodon* 2008; 7: 37-40.
2. Field J, Calderón R, Seijo JL. Envenenamiento por picadura de Pez León. *Bol Clin Hosp Infant Edo San* 2008; 25(2): 85-90.
3. Garyfallos T, Garyfallou MD, Madden JF. Lionfish envenomation. *Ann Emerg Med* 2005; 28(4): 456-457.
4. Gallagher SA. Lionfish and stonefish envenomation. *eMedicine Journal* 2001 [Consultado: 25 de febrero 2014]; 2(7) pp. unpaginated. Disponible en: <http://emedicine.medscape.com/article/770764-overview>
5. Trestrail JH, al Mohasned QM. Lionfish sting experiences of on inland poison center: a retrospective study of 23 cases. *Vet Hum Toxicol* 1989; 31(2): 173-5.
6. Sotora L. Lionfish envenomations in Poland. *Perzegl Lek* 2009; 66(6): 285-6.
7. Guirola J, Alvarado K, Iglesias N. Reporte de los primeros lesionados por pez león atendidos en la Clínica Cayo Coco, Ciego de Ávila. *Mediciego* 2011. [Consultado: 27 de febrero 2014]; 17(supl 2). Disponible en: [http://bvs.sld.cu/revistas/mciego/vol17\\_supl2\\_%202011/pdf/T19.pdf](http://bvs.sld.cu/revistas/mciego/vol17_supl2_%202011/pdf/T19.pdf)
8. De la Paz Y, Cepero A, González EG. Pez león: ¿amigo o enemigo? *Acta Médica del Centro*. 2013 [Consultado: 27 de febrero 2014]; 7(2). Disponible en: [http://www.actamedica.sld.cu/r2\\_13/pezleon.htm](http://www.actamedica.sld.cu/r2_13/pezleon.htm)
9. Leyva U, González A, Fernández F, Gutiérrez Z, Soto I. Lesión complicada por picadura de pez león (Pterois Volitans). *Rev Cubana Med Mil* 2013; 42(2): 235-243.

10. Churh JE, Hodgson WC. The pharmacological activity of fish venoms. *Toxicom* 2002; 40: 1083-1093

11. Church EJ, Hodgson WC. Adrenergic and cholinergic activity contributes to the cardiovascular effects of lionfish (*Pterois volitans*) venom. *Toxicom* 2002; 40: 787-796.

12. Lee JYL, Teoh LC, Leo SPM. Stonefish envenomations of the hand - a local marine hazard: s series of 8 cases and review of the literature. *Ann Acad Med Singapore* 2004; 33: 515-20.

13. Atkinson PRT, Boyle A, Hartin D, McAuley. Is hot water immersion an effective treatment for marine envenomation? *Emerg Med J* 2006; 23: 503-508.

**CORRESPONDENCIA:**

Dr. Marcos D. Iraola Ferrer

Stella Maris, Manzana 65, Solar 5, entre de la Playa y de los Pescadores.

Parque Solymar, Canelones.

Uruguay.

[marcosiraolaferrer @ gmail.com](mailto:marcosiraolaferrer@gmail.com)

---